

Röntgen-Untersuchung

Um die Situation der Gelenke Ihres Hundes festzustellen, sollten Sie, auch wenn Sie kein Züchter werden wollen, Ihren Hund röntgen lassen. Durch diese Untersuchung erfahren Sie, ob und welche Dysplasie-Grade Ihr Hund hat und wie stark Sie ihn belasten können. Auch Ihr Züchter ist sicher sehr daran interessiert, welche Dysplasie-Grade Ihr Hund aus seiner Zucht hat.

Nachfolgend eine Aufstellung, welche Gelenke für die einzelnen Rassen geröntgt werden müssen:

Appenzeller Sennenhunde	HD, ED
Berner Sennenhunde	HD, ED
Entlebucher Sennenhunde	HD
Große Schweizer Sennenhunde	HD, ED, OCD

HD: Hüftgelenks-Dysplasie

ED: Ellenbogen-Dysplasie

OCD: Osteochondrosis dissecans (Schultergelenk)

Röntgenhinweise:

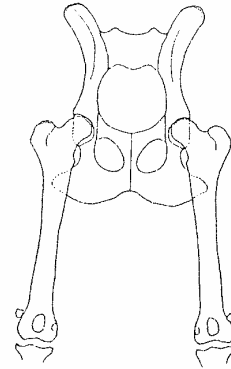
- Das Mindestalter für das Röntgen beträgt 15 Monate.
- Zum Röntgentermin muss auch der Abstammungsnachweis zur Kontrolle der Tätowienummer Ihrem Tierarzt vorgelegt werden.
- Ihr Tierarzt vermerkt die Durchführung des Röntgens im Abstammungsnachweis.
- Folgende Daten müssen ins Röntgenbild eingeblendet werden:
 - o Name
 - o Wurfstag
 - o Zuchtbuchnummer
 - o Besitzer
 - o Geschlecht
 - o Röntgendatum
- Die Röntgenbilder dürfen von jedem Tierarzt angefertigt werden, müssen aber zur Auswertung an folgende Adresse gesandt werden:
 - o Dr. Silke Viefhues
Bunsenstr. 20
59229 Ahlen

Achten Sie darauf, dass der Tierarzt Erfahrung mit dieser Untersuchung hat. Reden Sie am besten vor der Untersuchung mit Ihrem Züchter oder mit der Zuchtleitung des VSSÖ, dort wird man Sie gerne beraten.

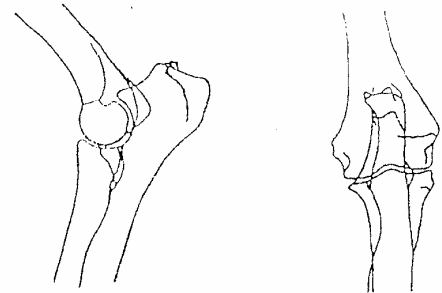
Vielen Dank, dass Sie mit dieser Untersuchung einen Beitrag für die Gesunderhaltung der Schweizer Sennenhunde leisten

Hinweise für den Tierarzt

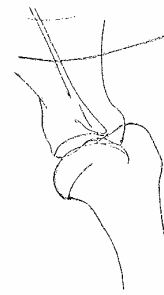Zur Hüfte: Gefordert ist eine Aufnahme in Position I: Bei symmetrisch gelagertem Becken müssen die gestreckten, parallel gehaltenen Beine soweit eingedreht werden, daß die Patellae in Kondylenmitte liegen. Das Becken muß ganz sichtbar sein.



Zum Ellenbogen: Von beiden Gelenken je 2 Aufnahmen: Medio-lateral locker gestreckt und kranio-kaudal gestreckt. Keine Verkantung



Zur Schulter: Medio-lateral gestreckt (Ohne Thoraxüberlagerung)



Die Aufnahmen, mit Seitenzeichen und gekennzeichnet mit den Daten des Hundes und Namen des Eigentümers, müssen von hoher technischer Qualität sein, damit Knochenstrukturen und Osteophyten zu erkennen sind.